责任编辑：黄玲玲
美编：杜晓静
电话：010-58302828-6858
E-mail：ysbhuanglingling@163.com
医师报
2024 年 7 月 18 日

解锁亚健康状态密码的钥匙：针灸

▲ 广东省江门市五邑中医院 胡翌

在现代社会，随着生活节奏的加快和工作压力的增大，越来越多的人处于亚健康状态。亚健康状态虽然不像疾病那样直接威胁生命，但影响着人们的日常生活和工作效率。而针灸，这一古老的中医疗法，正逐渐成为解锁亚健康状态密码的一把神奇钥匙。

亚健康状态的常见表现

亚健康状态是指人体在生理、心理和社会适应能力等方面出现一系列轻微异常，但尚未达到疾病诊断标准的状态。亚健康状态下，身体容易出现疲劳乏力的症状。这种疲劳感可能源于长时间的紧张工作、不良的生活习惯或缺乏运动等多种原因。疲劳乏力表现为四肢无力、精神不振，严重时可能影响日常生活和工作。记忆力减退是亚健康状态的另一个常见表现。患者可能经常忘记刚刚发生的事情、丢失物品或难以集中注意力。这可能是由于长期精神压力过大、睡眠不足或缺乏锻炼等因素导致的。亚健康状态下，睡眠质量往往也会受到影响。患者可能出现入睡困难、睡眠浅或频繁醒来等症状。长期睡眠质量下降可能导致精力不足、注意力不集中等问题，进一步影响生活和工作质量。

亚健康状态还可能导致食欲与消化问题。患者可能出现食欲不振、消化不良、腹胀或腹泻等症状。这可能与饮食不规律、缺乏运动或精神压力过大等因素有关。亚健康状态下，人体的免疫力可能会下降，导致容易感染疾病。患者可能经常感冒、咳嗽或出现发热等症状。这可能是由于长期精神压力过大、缺乏锻炼或睡眠不足等因素导致的。亚健康状态还会影响情绪和心理状态。患者可能出现焦虑、抑郁、情绪波动或易怒等症状。这些情绪问题可能源于生活压力、人际关系或自我认知等方面的问题。

针灸的作用

首先，针灸具有疏通经络的作用。如果经络的通路出现了障碍，气血运行就会受阻，从而导致疾病的发生。针灸通过刺激腧穴，能够疏通瘀滞的经络，从而使其发挥正常的生理作用。这对于改善身体的疼痛、麻木、僵硬等症状非常有效。其次，针灸能够调和阴阳。阴阳是中医理论中的基本概念，用来描述人体内部的对立统一关系。当阴阳失衡时，人体就会出现各种健康问题。

针灸可以通过刺激特定的穴位，调节人体内的阴阳平衡，从而恢复健康状态。例如，对于阴虚火旺的患者，针灸可以通过调整穴位和手法，达到滋阴降火的效果。此外，针灸还具有扶正祛邪的作用。在中医看来，正气是维持人体生命活动的基本物质，而邪气是导致疾病的因素。当正气不足、邪气侵袭时，人体就会生病。针灸能够激发和增强人体的正气，同时驱逐体内的邪气，从而达到治疗疾病的目的。在亚健康状态下，人体往往正气不足，邪气易侵。针灸通过使用适当的补泻手法，可以扶助正气，驱除人体病邪，从而改善身体状况。

除了上述作用外，针灸还能够调节脏腑功能。脏腑功能失调也是导致亚健康状态的一个重要原因。针灸通过刺激相关穴位，可以调和脏腑功能，使其恢复正常状态，从而改善亚健康症状。针灸还可以调节气血运行。气血是人体生命活动的物质基础，它们的充足与否直接关系到人体的健康状态。针灸通过刺激腧穴，能够调整气血的分布和运行，使气血充足、运行顺畅，从而改善身体的各种不适症状。然而，针灸并非万能之药，它也需要配合健康的生活方式才能发挥最佳作用。调整作息时间、保持充足的睡眠、合理饮食、规律运动以及减轻精神压力等都是维持健康的重要因素。在针灸治疗的同时，患者也应该注意这些方面的调整，以便更好地改善亚健康状态。

当然，对于针灸治疗，我们也需要保持理性的态度。虽然针灸在亚健康状态的调理中具有一定的疗效，但并非所有人都适合接受针灸治疗。在接受针灸治疗前，患者应该向医生详细咨询，了解针灸的适应证和禁忌证，以确保治疗的安全和有效。

总的来说，针灸作为一种古老而神奇的中医疗法，在亚健康状态的调理中发挥着重要作用。通过疏通经络、调和阴阳、扶正祛邪以及调节脏腑功能等作用，针灸能够帮助人们走出亚健康状态，重获健康和活力。同时，我们也应该保持健康的生活方式，以配合针灸治疗，达到更好的效果。

13 岁患儿查出 7cm 恶性肿瘤　专业团队来“拆弹”

▲ 郑州大学第一附属医院 何占锋 马超

肺发育异常可分为支气管肺异常、血管异常及复合性异常（即混合性肺畸形）。这些病变主要由宫内发育异常引起，出生后发生的肺发育异常较为罕见。由于其常与一些更具危害性的获得性异常相混淆，并可能在婴儿期、幼儿期或成年期引发并发症，因此识别这些发育性异常尤为重要。儿童肺发育异常在临床上并不少见，对儿童的身体健康有严重影响。

本文将简要介绍儿童先天性肺发育异常的相关医学知识，并分享郑州大学第一附属医院胸外科(5)何占锋教授团队近期开展的胸腔镜手术实例，以期提高家长和临床医生对这一类疾病的认识。

男性患儿，13 岁，以“咳嗽 3 月余”为主诉入院。胸部 CT 显示：左肺下叶软组织影（71.22mm*42.70mm）（图 1）。左肺上叶软组织影（20.01mm*7.72mm）（图 2）。

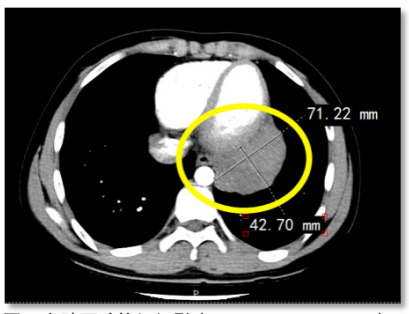

图 1 左肺下叶软组织影（71.22mm*42.70mm）

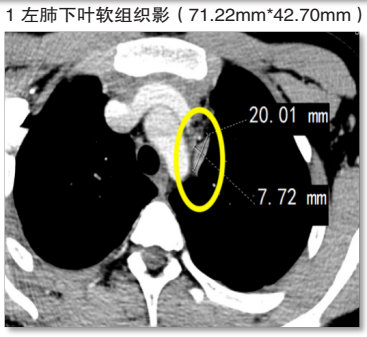

图 2 左肺上叶软组织影（20.01mm*7.72mm）

印象：
1.左肺下叶片状软组织代谢活跃，考虑恶性可能，建议结合病理；纵隔及左肺门淋巴结代谢活跃，考虑转移可能。

图 3 PET-CT 结果

考阅到患儿仅仅 13 岁。病变大、近肺门、诊断不清，杨洋主任联系并主持包括胸外科、影像科、呼吸科、介入科、病理科、麻醉科、ICU 在内的全院会诊，最终决定直接单孔胸腔镜探查，根据肿瘤来源、性质、侵犯范围等术中具体情况决定手术方式。

检查检验排除了手术禁忌，即在全身麻醉下进行单孔胸腔镜胸腔探查术。术中探查到左肺下叶病灶，肺通气后病灶未张，判断为未张的肺组织（图 4）。病灶有闭锁的异常支气管进入。供应病灶的血管有多支是异常发育的（图 5）。由于病灶紧贴肺门，我们对左肺下叶进行了切除，淋巴结进行了采样。术中快速冷冻病理报告：慢性炎改变，局部肺泡上皮增生伴淋巴组织增生。术后病理报告：肺组织慢性炎，肺泡上皮反应性增生，间质纤维组织增生，淋巴细胞浸润。送检各组淋巴結均呈反应性增生（图 6）。

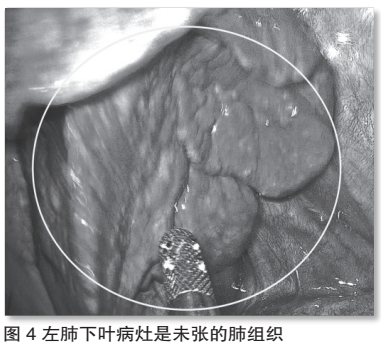

图 4 左肺下叶病灶是未张的肺组织

图 5 供应病灶的已闭锁的异常支气管和异常血管

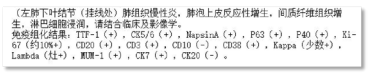
（左肺下叶结节（挂线处）肺组织慢性炎，肺泡上皮反应性增生，间质纤维组织增生，淋巴细胞浸润，请结合临床及影像学。
免疫组化结果：TTF-1（+），CK5/6（+），NapsinA（+），P63（+），P40（+），Ki-67（约10%+），CD20（+），CD3（+），CD10（-），CD38（+），Kappa（少数+），Lambda（灶+），MUM-1（+），CK7（+），CK20（-）。

图 6 术后病理报告示：肺组织慢性炎

我们对左肺上叶进行了探查，发现 CT 显示的左肺上叶软组织影为异常发育的肺（图 7），肺通气后发现病灶未张。对患肺进行了切除（图 8）。术中快速冷冻病理报告：肺组织慢性炎伴细支气管化生。术后病理报告：肺组织慢性炎伴细支气管化生（图 9）。

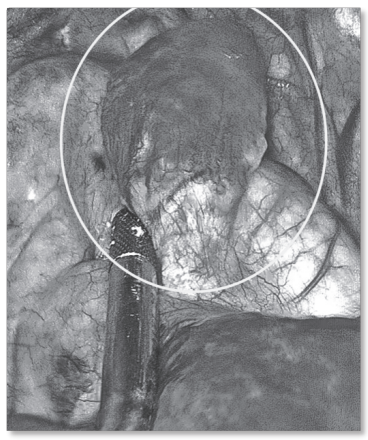

图 7 左肺上叶软组织影探查得知是异常发育的肺

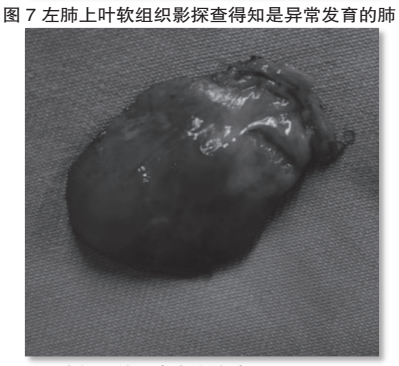

图 8 手术切除的异常发育的肺

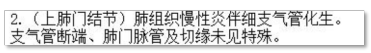
2.（上肺门结节）肺组织慢性炎伴细支气管化生。
支气管断端、肺门脉管及切缘未见特殊。

图 9 术后病理报告示：肺组织慢性炎伴细支气管化生

肺发育不全综合征的特征包括小肺、患侧肺动脉发育不全和部分性肺静脉回流异常。异常的肺静脉（即弯刀静脉）通常引流到下腔静脉，但也可连接到肝静脉、门静脉、冠状窦或右心房。支气管树可呈左侧镜像（左－异构现象）。常合并先天性心脏异常，以及脊柱侧凸和半椎体畸形。

视频辅助胸腔镜手术是一种微创外科手术，用于诊断和治疗肺部和胸腔其他器官的疾病或损伤。郑州大学第一附属医院胸外科已经常规开展单孔 3D 视频辅助胸腔镜手术（图 10，图 11），它具有创伤小，疼痛减少，恢复快，美观，并发症少，视野好等优点。

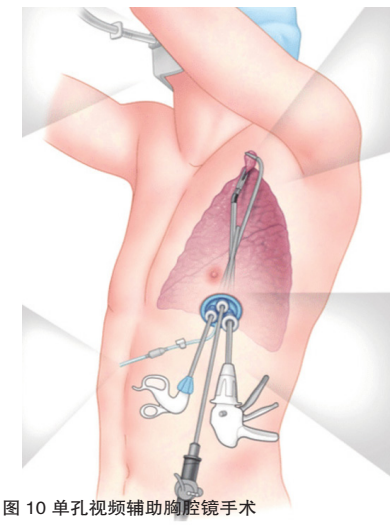

图 10 单孔视频辅助胸腔镜手术

图 11 何占锋教授团队手术中

儿童肺部手术涉及一些特定的风险和挑战，这些可能会影响手术的结果和恢复过程。比如麻醉风险，术中并发症，感染，呼吸问题，恢复期问题，心理影响，生长发育影响，长期并发症等。郑州大学第一附属医院胸外科会综合评估手术的必要性和潜在风险，并制定详细的术前、术中和术后护理计划，以最大限度地减少风险，确保儿童的安全和健康。医生与家长充分沟通，告知手术的详细情况，并为术后康复做好准备。